Infecciones pulmonares por parásitos

María Espiau

Unitat de Infectologia i Immunodeficiències de Pediatria

Elena Sulleiro

Servei de Microbiologia

Prograf 0,5 mg

NOVARTIS
NDC 0078-0385-66
Myfortic®
(mycophenolic acid*)
delayed-release tablets
*as mycophenolate sodium
Dispense the accompanying
Medication Guide to each patient.
120 Tablets
180 mg
Rx only



KEEP IN UPRIGHT POSITION
HUMAN
ORGAN
FOR
TRANSPLANT
HANDLE WITH CARE

Infecciones parasitarias

- Asintomáticas / latencia prolongada
- Efecto de la inmunosupresión
- Sospecha diagnóstica / cribado:
  - Clínica grave
  - Trat. inmunosupresor

+ ant. epidemiológico compatible

- Patología pulmonar: diseminación sistémica

Antecedentes epidemiológicos

- Ruta migratoria – zonas geográficas
- Agua dulce / rápida
- Altura
- Temperatura
- Humedad
- Tiempo transcurrido

Vector

Huésped intermediario/ definitivo

Table 1 Pulmonary diseases caused by parasitic infections

Diseases	Parasites
I. Protozoa	
1. Pulmonary amoebiasis	*Entamoeba histolytica*
2. Pulmonary leishmaniasis	*Leishmania donovani*
3. Pulmonary malaria	*Plasmodium vivax*
	Plasmodium falciparum
	Plasmodium malariae
	Plasmodium ovale
4. Pulmonary babesiosis	*Babesia microti*
	Babesia divergens
5. Pulmonary toxoplasmosis	*Toxoplasma gondii*
II. Helminths	
a) Cestodes	
1. Pulmonary hydatid disease	*Echinococcus granulosus*
	Echinococcus multilocularis
b) Trematodes	
1. Pulmonary schistosomiasis	*Schistosoma haematobium*
	Schistosoma mansoni
	Schistosoma japonicum
2. Pulmonary paragonimiasis	*Paragonimus westermani*
c) Nematodes	
1. Pulmonary ascariasis	*Ascaris lumbricoides*
2. Pulmonary ancylostomiasis	*Ancylostoma duodenale*
	Necator americanus
3. Pulmonary strongyloidiasis	*Strongyloides stercoralis*
4. Tropical pulmonary eosinophilia (filarial infection)	*Wucherena bancrofti*
	Brugia malayi
5. Pulmonary dirofilariasis	*Dirofilaria immitis*
	Dirofilaria repens
6. Visceral larva migrans	*Toxocara canis*
	Toxocara catis
7. Pulmonary trichinellosis	*Trichinella spiralis*

Current Opinion in Pulmonary Medicine 2009,15:274–282

Parasitosis pulmonares primarias

Inmunocompetentes = inmunodeprimidos

Paragonimus westermani

DISTRIBUCIÓN GEOGRÁFICA	- Sudeste asiático y China - Sudamérica (Perú), África (Nigeria)
VÍA DE TRANSMISIÓN	- Ingesta de pescado y marisco crudo
MANIFESTACIONES PULMONARES	- Tos seca o productiva, en paroxismos, con esputo hemoptoico o achocolatado, hemoptisis franca, fiebre, disnea, anorexia y pérdida de peso, dolor de tipo pleural, sensación de opresión torácica. Es frecuente encontrar derrame pleural y a veces neumotórax uni- o bilateral
DIAGNÓSTICO	- Examen de los huevos en esputo, BAL o biopsia pulmonar - Eosinofilia y aumento IgE en >80% - Serología - Pruebas de imagen: 1. Rx de tórax: derrame pleural, neumotórax. También infiltrado, nódulos y cavitaciones. 2. TC: nódulo/s solitario o múltiples en parénquima pulmonar o pleural
TRATAMIENTO	- Praziquantel
PROFILAXIS	- Primaria: Medidas sanitarias en el transporte, conservación y cocción del pescado

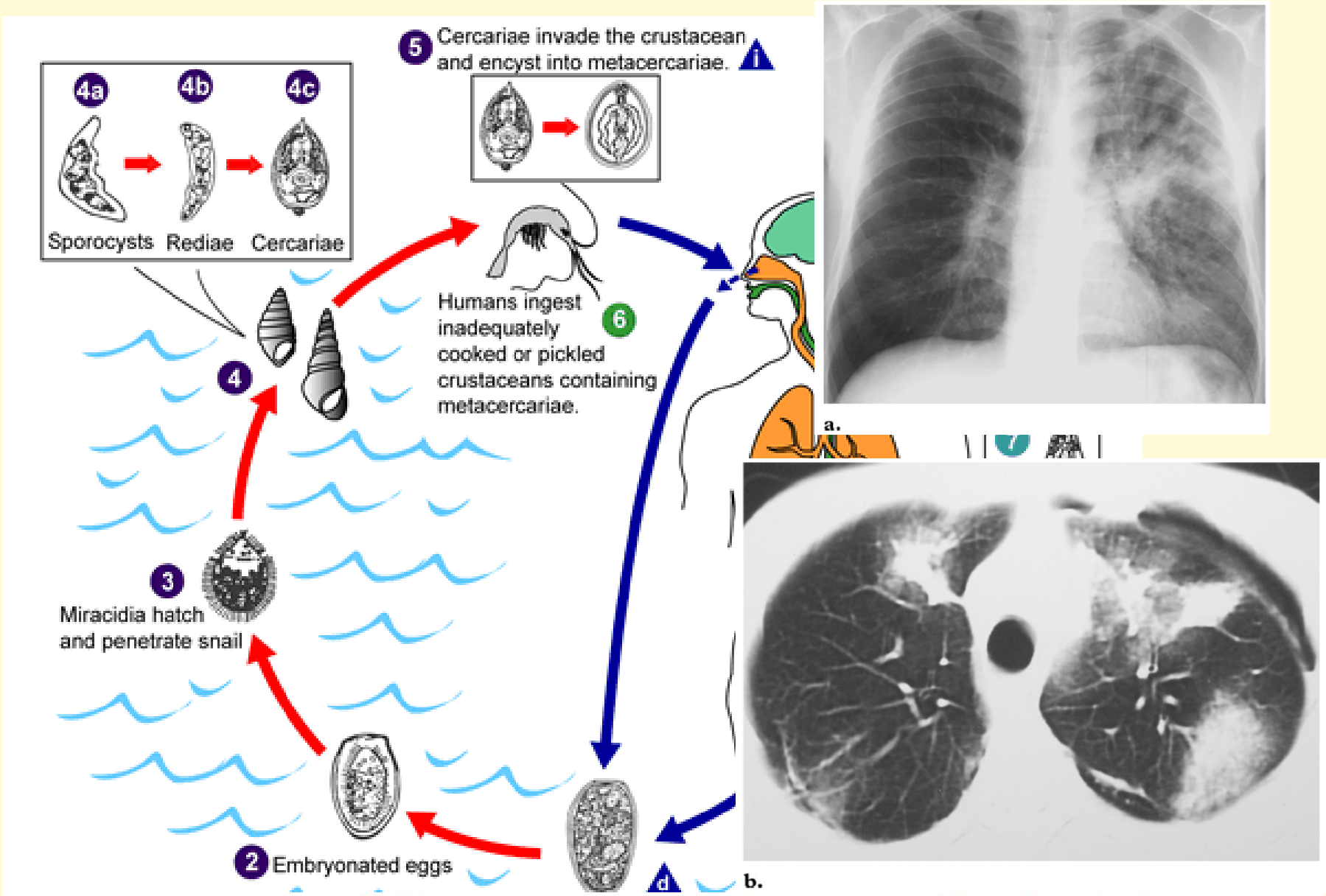

Figure 31. Pulmonary paragonimiasis in a 35-year-old man. **(a)** Chest radiograph shows alveolar areas of increased opacity, predominantly in the left lung. **(b)** CT scan demonstrates bilateral ill-defined areas of consolidation and areas of ground-glass attenuation associated with left pneumothorax. Eggs of *P westermani* were found at bronchoalveolar lavage.

Parasitosis con alteraciones pulmonares locales

Inmunocompetentes = inmunodeprimidos

Entamoeba histolytica

DISTRIBUCIÓN GEOGRÁFICA	- Distribución mundial, pero sobre todo asociada a condiciones higiénicosanitarias deficientes
VÍA DE TRANSMISIÓN	- Fecal-oral
MANIFESTACIONES PULMONARES	- Fiebre, dolor en el cuadrante abdominal superior, dolor torácico y tos - Hemoptisis con expectoración “en pasta de anchoa” - SDRA (en los casos más graves) - Absceso pulmonar - Derrame pleural
DIAGNÓSTICO	- Examen de heces para parásitos - PCR (diagnóstico de especie) - Serologías - Rx de tórax: elevación del hemidiafragma, hepatomegalia y derrame pleural con afectación basal.
TRATAMIENTO	- Metronidazol (+/- lactoferrina) - Alternativa: tinidazol
PROFILAXIS	Primaria: - Mejorar saneamiento ambiental e higiene personal. - Tratamiento infectados y examen de los contactos

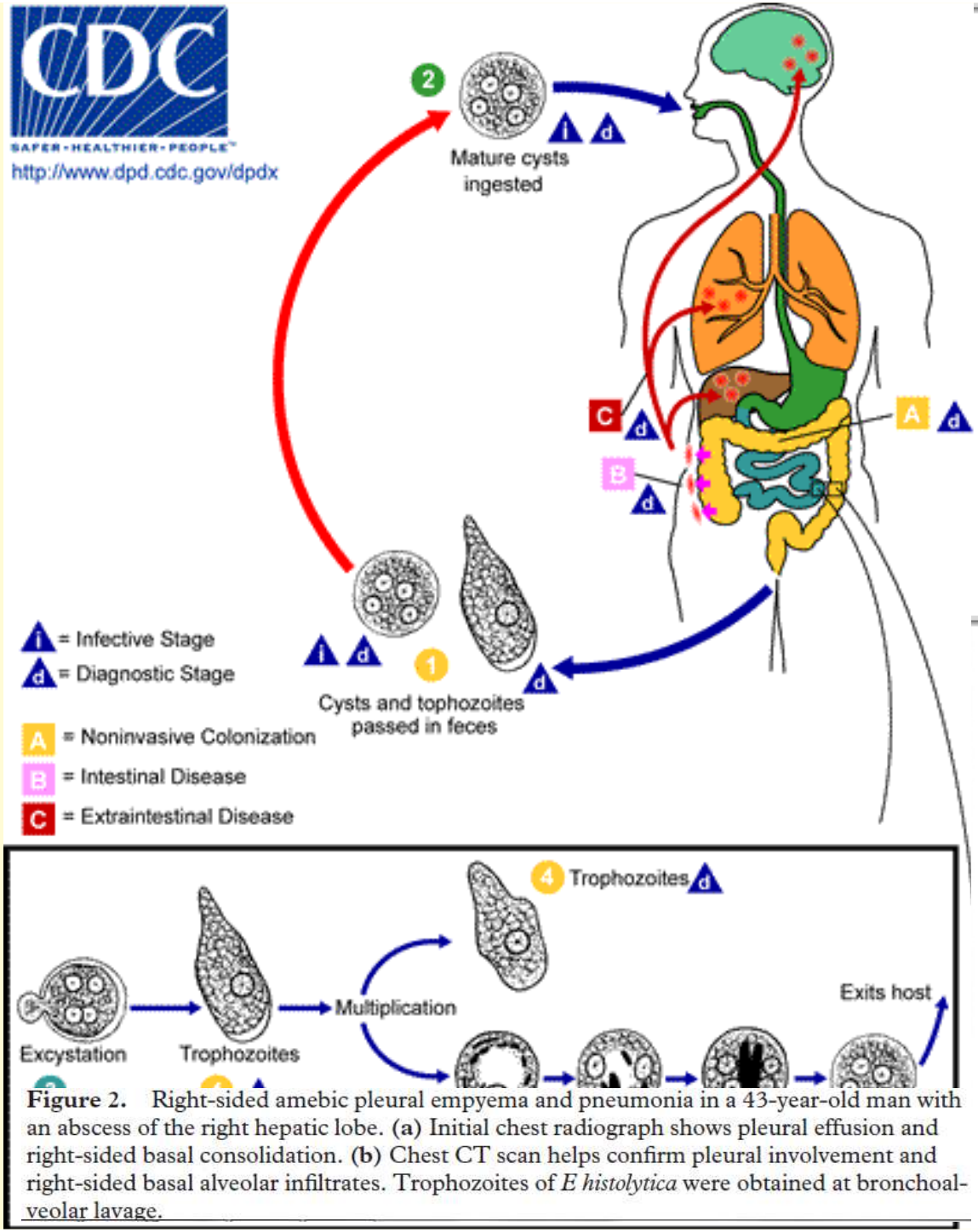

Figure 2. Right-sided amebic pleural empyema and pneumonia in a 43-year-old man with an abscess of the right hepatic lobe. **(a)** Initial chest radiograph shows pleural effusion and right-sided basal consolidation. **(b)** Chest CT scan helps confirm pleural involvement and right-sided basal alveolar infiltrates. Trophozoites of *E histolytica* were obtained at bronchoalveolar lavage.

Echinococcus granulosus
E. multilocularis

DISTRIBUCIÓN GEOGRÁFICA	- Cuenca mediterránea - África subsahariana - América central y del sur - Sudeste asiático, subcontinente indio, China - Europa del Este
VÍA DE TRANSMISIÓN	- Fecal-oral - Contacto con animales (tenia del perro)
MANIFESTACIONES PULMONARES	Cuando se comprime la zona afectada: - Tos - Fiebre - Disnea - Dolor torácico Cuando se produce la ruptura del quiste hacia el bronquio: - Hemoptisis y expectoración - Shock anafiláctico - SDRA - Neumonía persistente - Sepsis Cuando se produce ruptura hacia la pleura: - Neumotórax - Empiema

DIAGNÓSTICO	- Pruebas de imagen: 1. Radiografía de tórax y TC: nódulos solitarios o múltiples, +/- niveles hidroaéreos. 2. RMN: diagnóstico precoz equinococosis alveolar. 3. PET-(FDG): capta cuando existe actividad metabólica en la equinococosis alveolar (no actividad ≠ muerte del parásito). - Serología (inmunodiagnóstico): buena S y E para equinococosis alveolar
TRATAMIENTO	**Quiste hidatídico:** - Quirúrgico (preservación parénquima sano) - Farmacológico: albendazol y mebendazol, antes y después del tratamiento quirúrgico y en recidivas de múltiples quistes **Equinococosis alveolar:** - Cirugía radical - Alternativa: albendazol, mebendazol o praziquantel (años)
PROFILAXIS	Primaria: - Mejorar saneamiento ambiental e higiene personal. - Cuidado de los animales domésticos que actúan como huéspedes (perro,oveja)

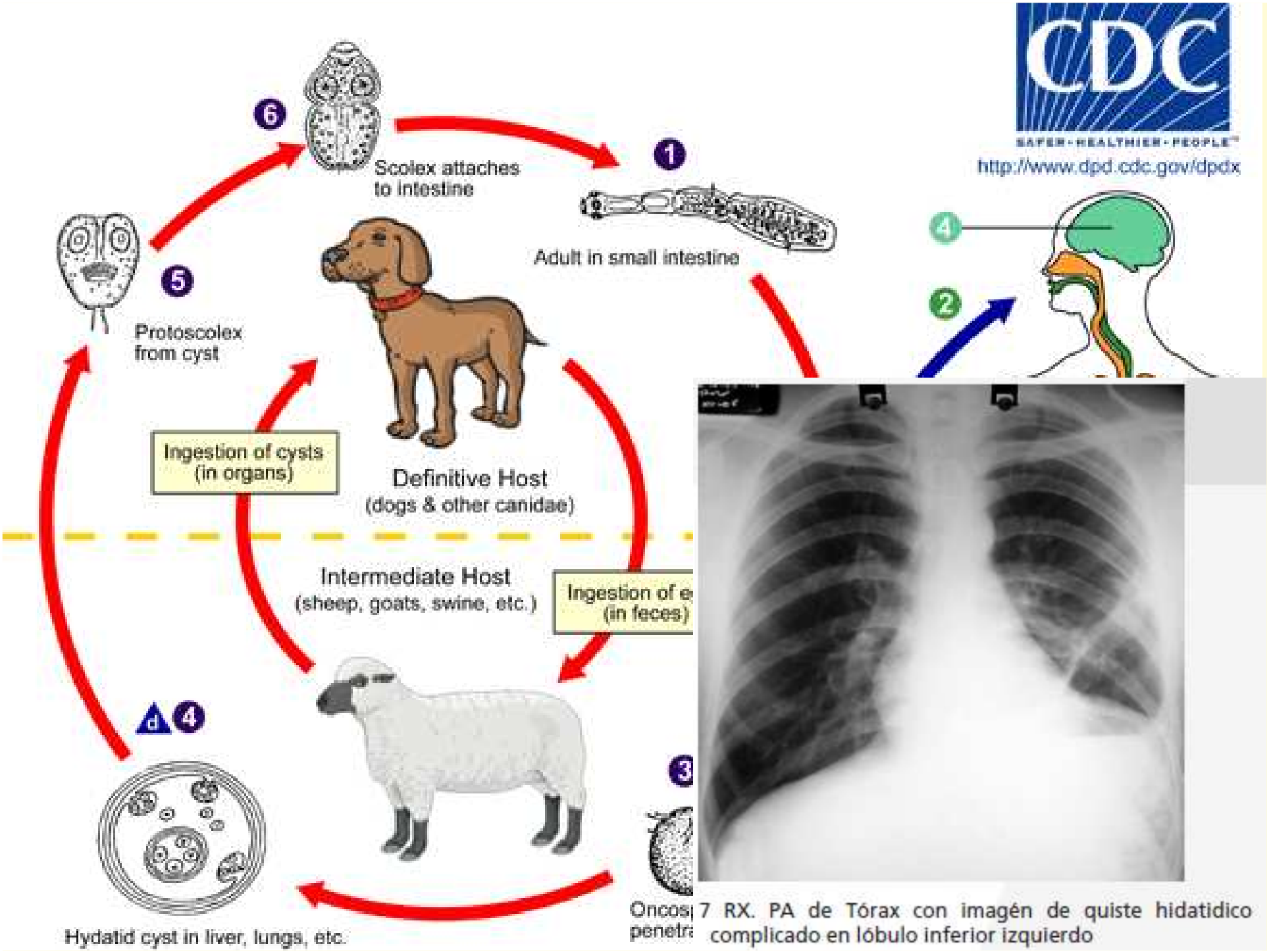

7 RX. PA de Tórax con imagén de quiste hidatidico complicado en lóbulo inferior izquierdo

Schistosoma haematobium
S. mansoni, S. japonicum

DISTRIBUCIÓN GEOGRÁFICA	- África subsahariana - Zonas localizadas de América Central y del Sur - Sudeste asiático, subcontinente indio y China
VÍA DE TRANSMISIÓN	- Cutánea/intestinal - Huésped intermediario: caracol de agua dulce
MANIFESTACIONES PULMONARES	- Aguda (Sd. Katayama): fiebre, escalofríos, pérdida de peso, diarrea, dolor abdominal, mialgia, urticaria, tos seca, disnea y taquipnea - Crónica: hipertensión pulmonar y "cor pulmonale". Hemoptisis masiva y atelectasias pulmonares totales.
DIAGNÓSTICO	- Examen de parásitos en heces/orina - Eosinofilia - Pruebas de imagen: 1. Aguda: infiltrados difusos con derrame pleural y nódulos en radiografía de tórax 2. Crónica: cardiomegalia, ↑ arteria pulmonar
TRATAMIENTO	- Praziquantel (+/- corticoides en la forma aguda)
PROFILAXIS	Primaria: cuidado con aguas y medidas erradicadoras del vector

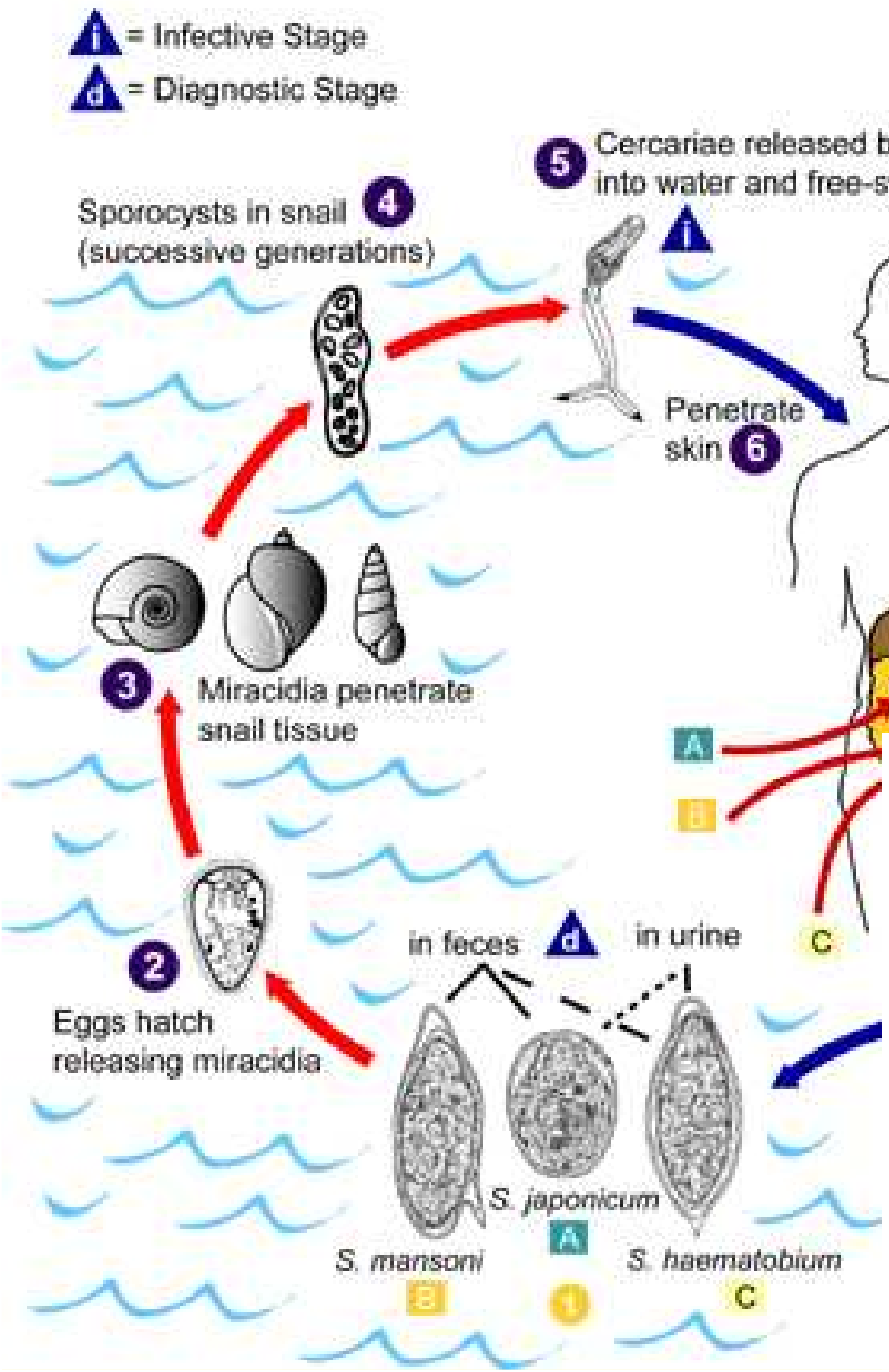

Figure 28. Early pulmonary schistosomiasis in a 28-year-old man who had traveled to Mali. Initially, the patient had fever and urticaria, after which he experienced dry cough, predominantly at night. Chest CT scan shows multiple nodular lesions with ill-defined borders in the lower lobes. Histologic analysis revealed *S mansoni*. (Courtesy of E. Schwartz, MD, Center for Geographical Medicine and Tropical Diseases, and J. Rozenman, MD, Department of Radiology, Sheba Medical Center, Tel Hashomer, Israel.)

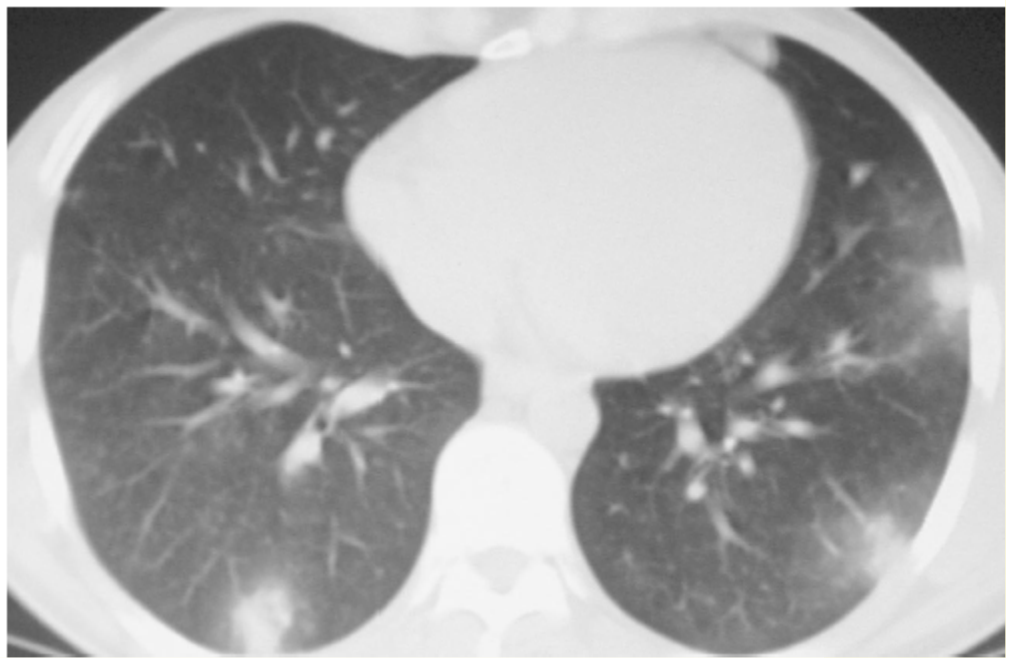

Parasitosis pulmonares en el contexto de patología diseminada

Inmunodeprimidos >> inmunocompetentes

Plasmodium falciparum

DISTRIBUCIÓN GEOGRÁFICA	- África subsahariana - América Central y del Sur - Sudeste asiático, subcontinente indio y China
VÍA DE TRANSMISIÓN	- Mosquito *Anopheles* hembra
MANIFESTACIONES PULMONARES	- Malaria no complicada: tos seca, síntomas pseudogripales - Malaria grave: Taquipnea asociada a síndrome febril. Edema no cardiogénico de rápida evolución. SDRA.
DIAGNÓSTICO	- Gota gruesa y extensión de sangre periférica - Técnicas de detección del Ag - PCR
TRATAMIENTO	**Malaria no complicada (tratamiento vía oral):** - **Combinación con artemisinas** (artemeter-lumefantrina), quinina + clindamicina/doxiciclina, atovacuona-proguanil **Malaria grave (tratamiento parenteral):** - **Artesunato**, quinina + clindamicina/doxiciclina
PROFILAXIS	Profilaxis primaria: - Repelentes para mosquitos - Fármacos: atovacuona-proguanil, mefloquina o doxiciclina

= Infective Stage

= Diagnostic Stage

CDC

SAFER·HEALTHIER·PEOPLE™

http://www.dpd.cdc.gov/dpdx

Human Liver Stages

Liver cell

Infected

A

Exo-erythrocytic Cycle

4 Ruptured schizont

1 Mosquito takes a blood meal (injects sporozoites)

Mosquito Stages

12 Ruptured oocyst

Release of sporozoites

11 Oocyst

C

Sporogonic Cycle

10 Ookinete

8 Mosquito takes a blood meal (ingests gametocytes)

Macrogametocyte

Microgamete entering macrogamete 9

Exflagellated microgametocyte

P. falciparum

7 Gametoc

P. vivax
P. ovale
P. malariae

Figure 7. ARDS in a 31-year-old man with *P falciparum* malaria. Chest radiograph demonstrates patchy bilateral areas of increased opacity. *P falciparum* trophozoites were found in a thick blood smear.

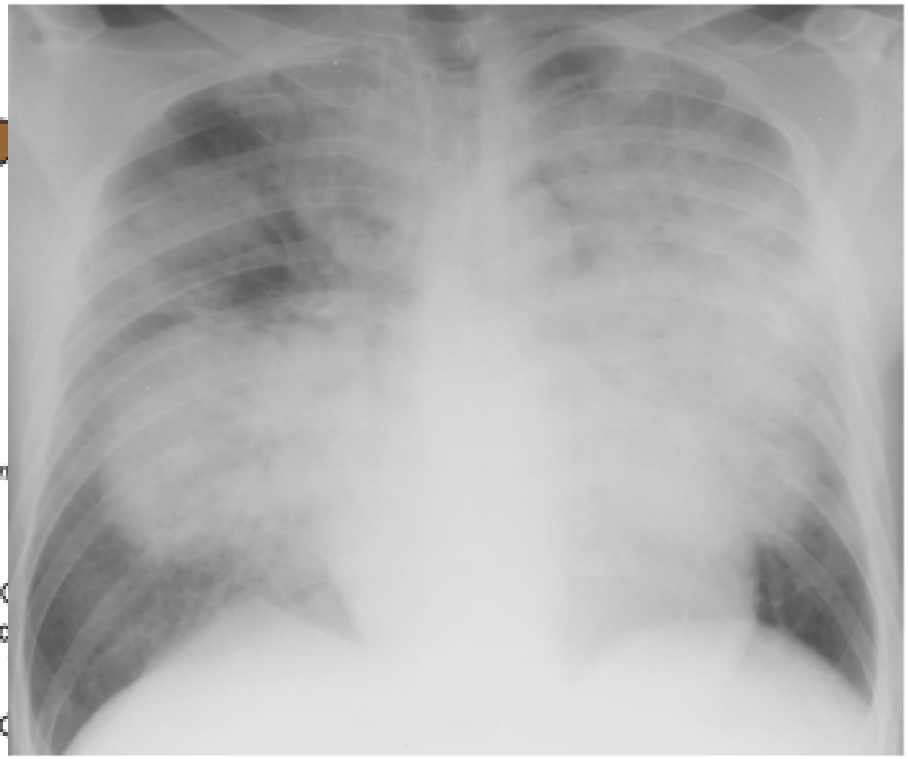

Toxoplasma gondii

DISTRIBUCIÓN GEOGRÁFICA	- Cuenca mediterránea - África subsahariana - Subcontinente indio - Europa del este
VÍA DE TRANSMISIÓN	- Fecal-oral - Transplacentaria - Donación de órganos
ALTERACIÓN INMUNITARIA	- Alteración de la inmunidad celular
MANIFESTACIONES PULMONARES	- Síndrome gripal - Neumonía atípica, difusa, con afectación alveolar +/- necrotizante, acompañada de sintomatología VRA
DIAGNÓSTICO	- Serología - PCR en muestra respiratoria - Pruebas de imagen: 1. Rx de tórax y TC: infiltrado intersticial o alveolar bilateral, nódulos, neumonía… (≈ *Pneumocystis jirovecii*, TBC…)
TRATAMIENTO	- Pirimetamina + sulfadiazina (+ ácido folínico) - Alternativas: macrólidos y clindamicina o atovacuona.
PROFILAXIS	-Primaria: Medidas higiénico-alimentarias -Secundaria: Trimetoprim-sulfametoxazol

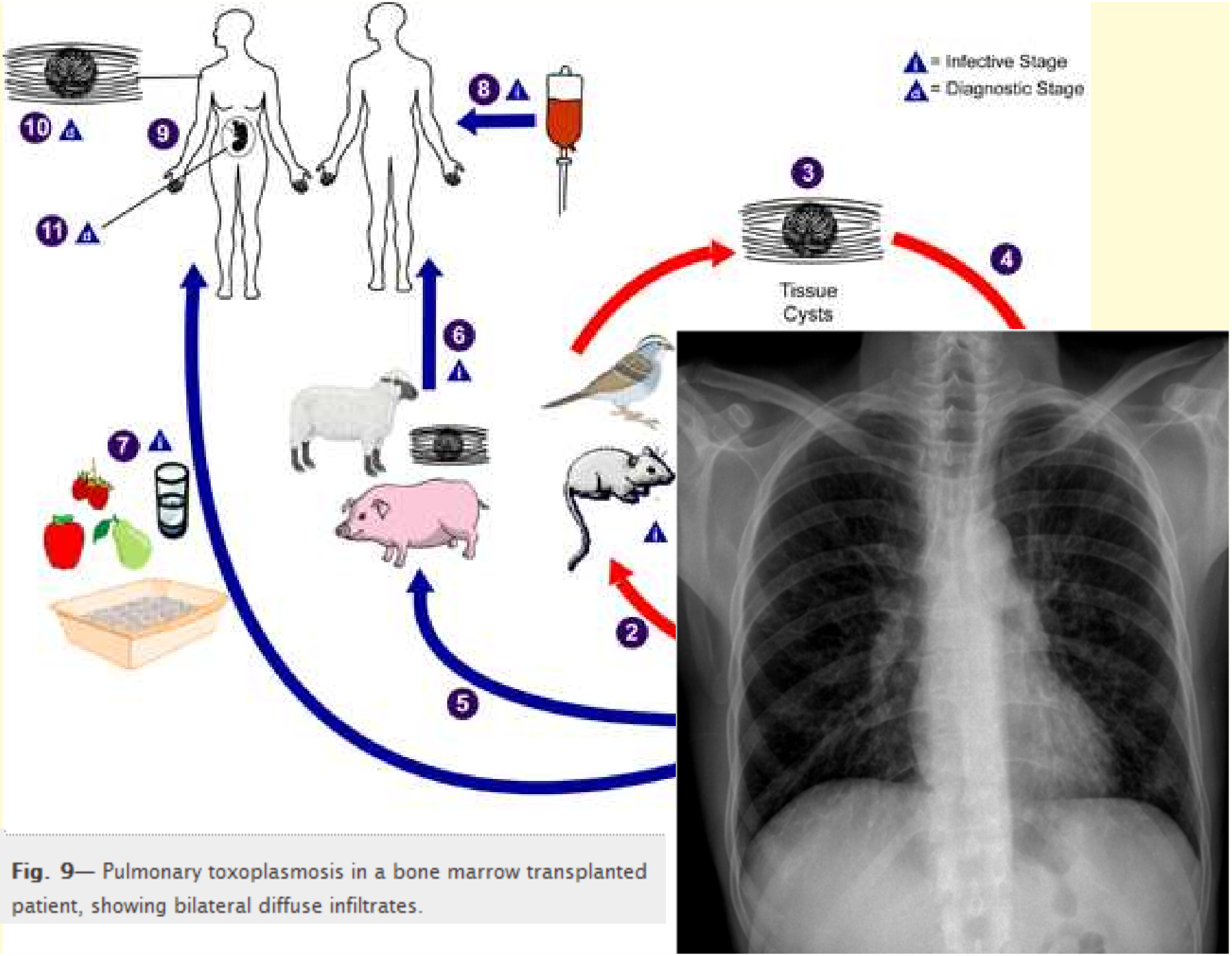

Fig. 9— Pulmonary toxoplasmosis in a bone marrow transplanted patient, showing bilateral diffuse infiltrates.

Strongyloides stercoralis

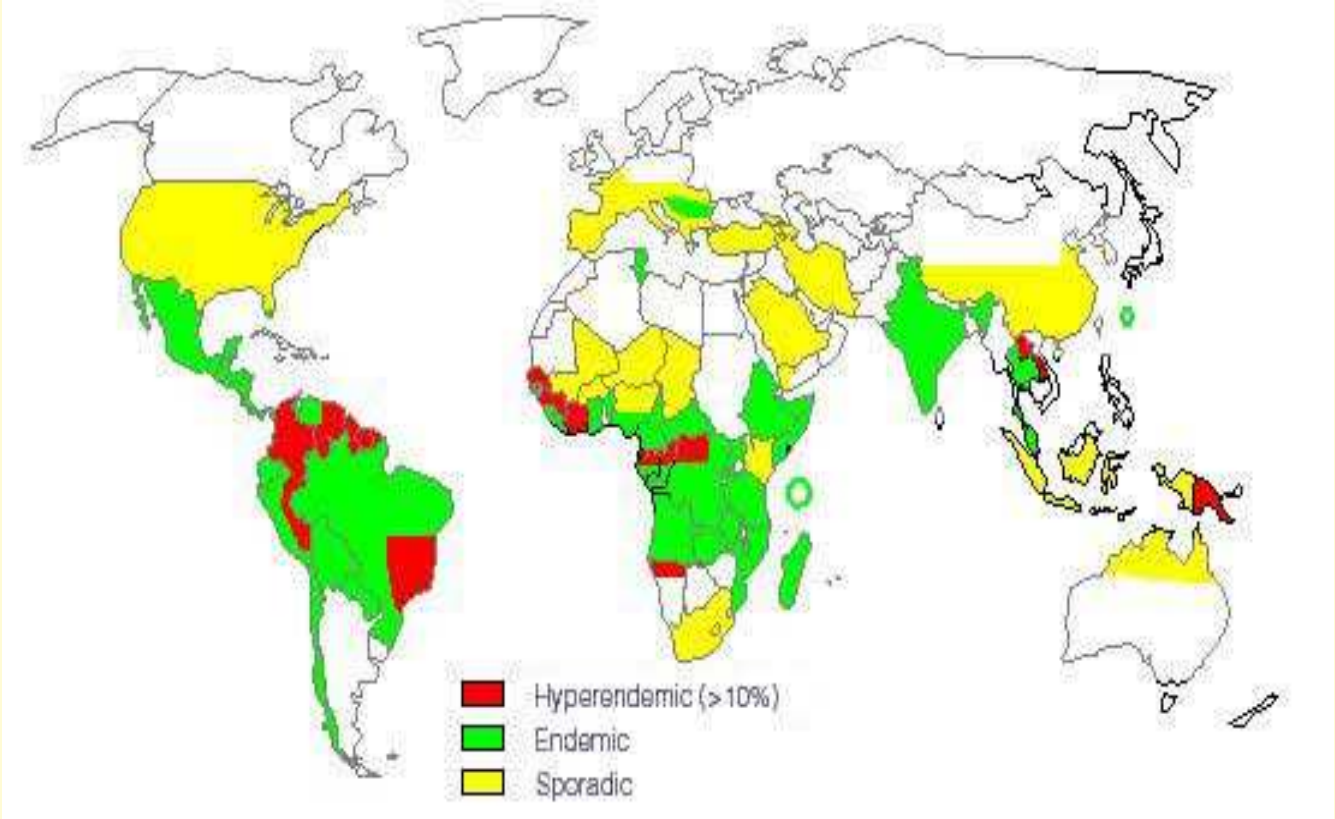

35.10^6 personas infectadas en el mundo

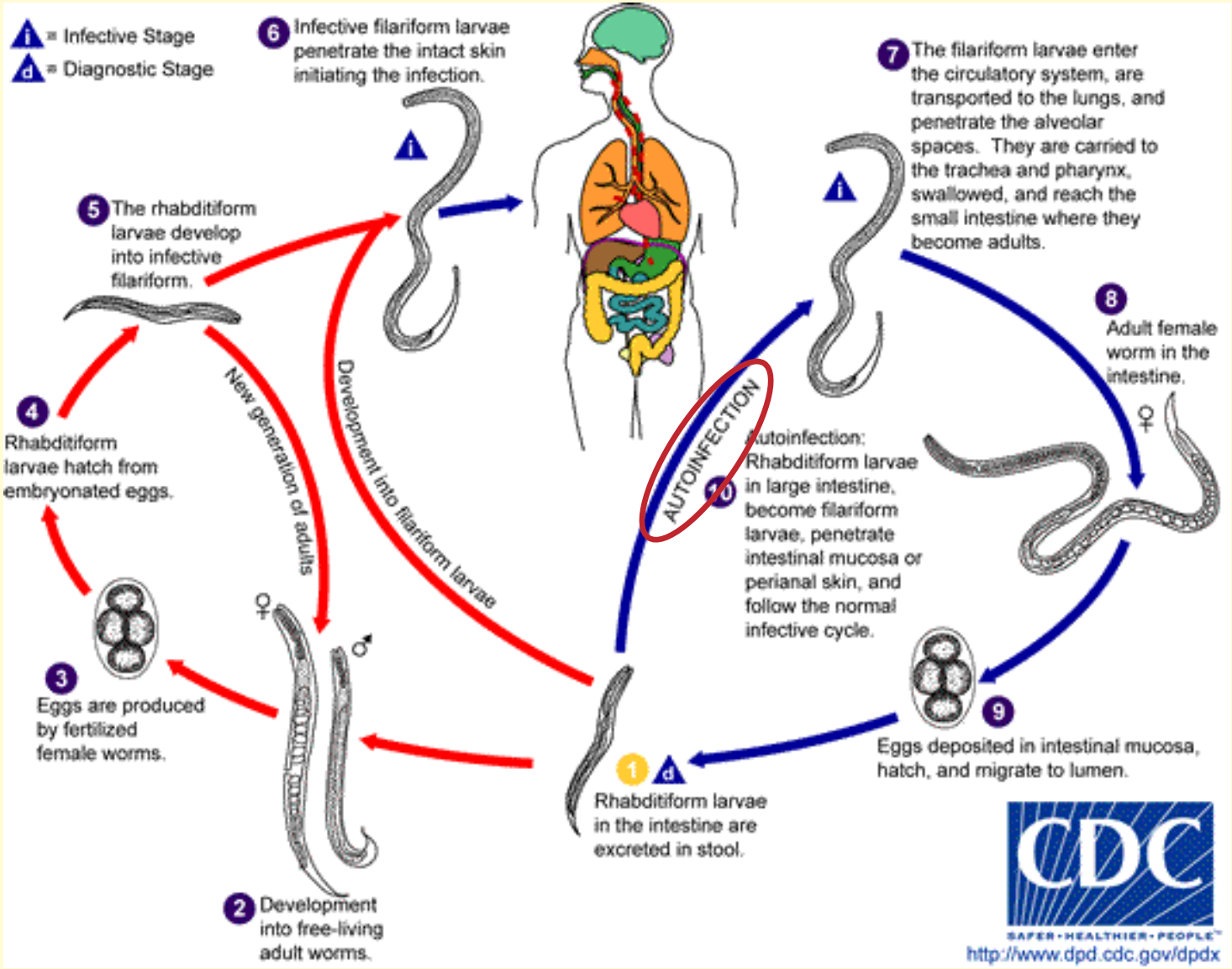
i = Infective Stage
d = Diagnostic Stage
6 Infective filariform larvae penetrate the intact skin initiating the infection.
7 The filariform larvae enter the circulatory system, are transported to the lungs, and penetrate the alveolar spaces. They are carried to the trachea and pharynx, swallowed, and reach the small intestine where they become adults.
8 Adult female worm in the intestine.
5 The rhabditiform larvae develop into infective filariform.
4 Rhabditiform larvae hatch from embryonated eggs.
New generation of adults
Development into filariform larvae
AUTOINFECTION
10 Autoinfection: Rhabditiform larvae in large intestine, become filariform larvae, penetrate intestinal mucosa or perianal skin, and follow the normal infective cycle.
3 Eggs are produced by fertilized female worms.
9 Eggs deposited in intestinal mucosa, hatch, and migrate to lumen.
1 Rhabditiform larvae in the intestine are excreted in stool.
2 Development into free-living adult worms.
CDC
SAFER·HEALTHIER·PEOPLE™
http://www.dpd.cdc.gov/dpdx

Clínica

- Asintomáticos … enfermedad fulminante
- Letalidad en ID: 70% (sobre todo si afectación inmunidad celular)
- Cribado ¡!
- Estrongiloidiasis:
  - Aguda
  - Crónica
  - Grave

Clínica: forma grave

- Hiperinfección

  = ↑ **autoinfección**
  Dolor pleurítico
  Hemoptisis

- Estrongiloidia

  = afectación de órganos distintos
  SNC
  Hígado
  Tracto urinario
  Sistema linfático

- Estrongiloidia

  Enterobacterias
  Hongos

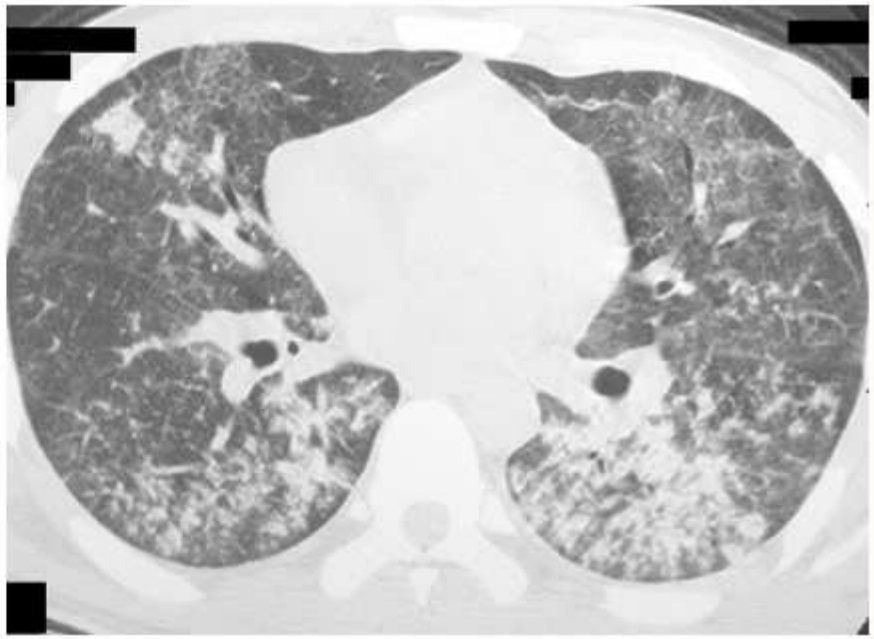

a. b.

Figure 16. Strongyloidiasis in an 18-year-old man with hemoptysis. (**a**) Chest radiograph demonstrates extensive bilateral patchy areas of consolidation. (**b**) High-resolution CT scan more clearly delineates the areas of consolidation. Bronchoalveolar lavage revealed larvae of *S stercoralis*.

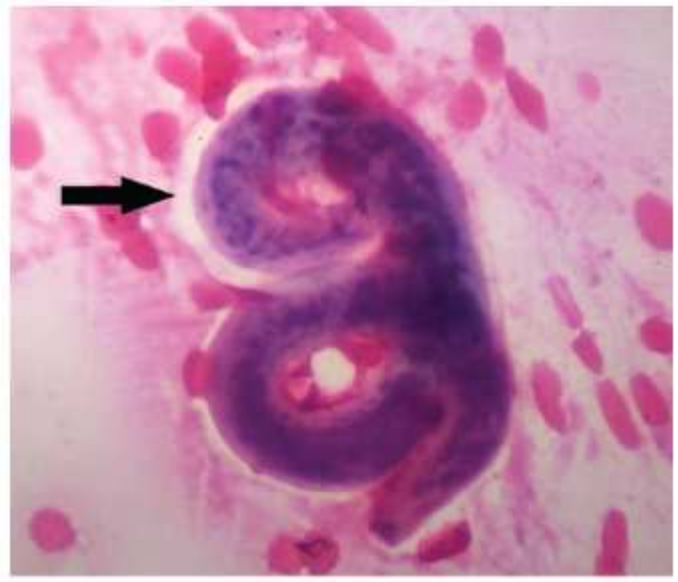

(**c**) Photomicrograph (original magnification, ×40; Giemsa stain) obtained after bronchoalveolar lavage shows a larva of *S stercoralis* (arrow) surrounded by erythrocytes.

Diagnóstico

- Anamnesis
- Eosinofilia
- Diagnóstico directo:
  - Examen microscópico directo (muestras fecales, secreciones respiratorias…)
  - Cultivo en Agar
- Diagnóstico indirecto
  - Serología

Tratamiento

- Ivermectina
- Alternativas: mebendazol, albendazol

Pautas:

1. Estrongiloidiasis aguda o crónica: ivermectina 0,2 mg/kg/día 2 días o albendazol 400 mg/12h 7 días
2. ID sin eosinofilia: ivermectina 0,2 mg/kg/día 2 días + albendazol 400 mg/12h 7 días
3. Estrongiloidiasis diseminada: terapia combinada hasta erradicación del parásito

Profilaxis

- Primaria
  - Indicación: individuos que van a recibir inmunosupresores y presentan eosinofilia o pruebas de d(x) (+) y/o historia de posible exposición al parásito
  - Ivermectina 0,2 mg/kg/día 2 días, repetir a los 15 días

- Secundaria
  - Indicación: hiperinfección tras tratamiento correcto
  - Tiabendazol 2 días c/2 semanas

Conclusiones

- Movimiento poblacional, viajes… → ↑ incidencia infecciones respiratorias por parásitos
- Inmunosupresión → ↑ gravedad manifestaciones respiratorias
- Importancia del **cribado** antes de iniciar cualquier terapia inmunosupresora

Parasitic lung infections
Vannan Kandi Vijayan

Current Opinion in Pulmonary Medicine 2009, 15:274–282

Emerging and Established Parasitic Lung Infestations

Vannan Kandi Vijayan, MD, PhD, DSc[a,*], Tarek Kilani, MD[b,c]

Infect Dis Clin N Am 24 (2010) 579–602

Thoracic Manifestations of Tropical Parasitic Infections: A Pictorial Review[1]

Santiago Martínez, MD[2] • C. Santiago Restrepo, MD • Jorge A. Carrillo, MD • Sonia L. Betancourt, MD • Tomás Franquet, MD • Claudia Varón, MD • Paulina Ojeda, MD • Ana Giménez, MD

RadioGraphics 2005; 25:135–155 • Published online 10.1148/rg.251045043

Protozoa in respiratory pathology: a review

R. Martinez-Girón*, J.G. Esteban#, A. Ribas¶ and L. Doganci+

Eur Respir J 2008; 32: 1354–1370

CDC
CENTERS FOR DISEASE CONTROL AND PREVENTION

UpToDate® ONLINE

¡Muchas gracias por vuestra atención!